Mini libro de

TEGUMENTOS

Autora: Ana Vizuete

26/07/2026

Índice

SECCIÓN I: ARQUITECTURA, EMBRIOGÉNESIS Y ANEXOS TEGUMENTARIOS

1. Histología y Capas de la Piel
   - Epidermis (Estratos Basal, Espinoso, Granuloso, Lúcido y Córneo)
   - Dermis (Regiones Papilar y Reticular)
   - Hipodermis (Capa Subcutánea)
   - Esquema Arquitectónico Cutáneo
2. Hitos del Desarrollo Embriológico Cutáneo
   - Origen germinativo (Ectodermo y Mesodermo)
   - Cronología del desarrollo fetal (Semanas 4 a 12 y Mes 5)
3. Biofísica del Cabello: Puentes de Azufre
   - Estructura de la α-queratina
   - Configuración de enlaces disulfuro en cabello liso vs. rizado

SECCIÓN II: CONTROL CENTRAL, NEUROENDOCRINOLOGÍA Y HOMEOSTASIS

1. Integración Estructural: Diencéfalo y Troncoencefálico
   - Funciones del Tálamo, Hipotálamo y Epitálamo
   - Componentes y centros vitales del Troncoencefálico
2. Termorregulación Cutánea y Núcleo Clave
   - El Núcleo Preóptico del Hipotálamo Anterior
   - Respuestas efectoras ante hipertermia e hipotermia
3. Cronobiología del Cortisol (Eje HPA)
   - Ritmo circadiano (Acrofase matutina y Nadir nocturno)
   - Impacto fisiopatológico del cortisol en el tejido dérmico

SECCIÓN III: TRAUMA, HEMOSTASIA E INFLAMACIÓN

1. Valoración del Trauma y Tríada de la Inflamación
   - Evaluación inicial sistemática (ABCDE y Glasgow)
   - Signos cardinales de la inflamación de Celso y Virchow
2. Hemostasia y Cascada de Coagulación
   - Vasoespasmo e iniciación del tapón plaquetario
   - Vías de la coagulación y malla de fibrina

SECCIÓN IV: HERIDAS, PATOLOGÍA CUTÁNEA Y FARMACOTECNIA TÓPICA

1. Fases de Curación de Heridas Profundas
   - Fase Inflamatoria, Migratoria, Proliferativa y de Maduración
2. Dinámica Visual de la Herida: De la Necrosis a la Epitelización
   - Caracterización del tejido necrótico, esfacelar, de granulación y epitelización
3. Lesiones Elementales Cutáneas
   - Lesiones Primarias: Mácula, Pápula, Nódulo, Vesícula / Ampolla
   - Lesiones Secundarias: Escama, Costra, Úlcera, Escara
4. Patología Específica: Úlceras por Presión y Pie Diabético
   - Fisiopatología por compresión e isquemia
   - Componentes neuropático y vasculopático en la diabetes
5. Tejido Adiposo y Enfermedades Asociadas
   - Funciones de reserva e inmunomodulación
   - Alteraciones: Lipodistrofias, paniculitis e inflamación en la obesidad
6. Matriz Farmacéutica: Galénica Tópica (Vehículos)
   - Tabla comparativa de vehículos (Gel, Crema, Pomada y Ungüento)
7. Vitaminas Clave en la Integridad Cutánea
   - Rol fisiológico de las Vitaminas D, C, A y K

SECCIÓN V: ANÁLISIS CRÍTICO Y REFLEXIVO

- La Piel como Espejo Homeostático
  - Punto 1: Interconexión Ecto-Mesodérmica
  - Punto 2: El Eje Sistema Nervioso - Piel
  - Punto 3: Criterio Clínico y Selección Farmacotécnica
- Referencias
- Agradecimientos

Sección I

1. HISTOLOGÍA Y CAPAS DE LA PIEL

El sistema tegumentario es el órgano más extenso del cuerpo humano. Comprende la membrana cutánea (piel) y sus anexos.

- Epidermis: Epitelio plano estratificado queratinizado, avascular. Consta de 5 estratos en piel gruesa (palmas y plantas) y 4 en piel delgada:
  a. Estrato Basal (Germinativo): Capa profunda de células cúbicas/cilíndricas con células madre en división continua, melanocitos y células de Merkel (discos táctiles).
  b. Estrato Espinoso: 8-10 capas de queratinocitos unidos por desmosomas que brindan fuerza mecánica; contiene células de Langerhans (macrófagos intraepidérmicos).
  c. Estrato Granuloso: 3-5 capas de queratinocitos en apoptosis con gránulos de queratohialina y gránulos laminares que liberan un sellador lipídico.
  d. Estrato Lúcido: Exclusivo de piel gruesa; queratinocitos muertos, claros y aplanados.
  e. Estrato Córneo: 25-50 filas de queratinocitos planos muertos llenos de queratina que se descaman continuamente.
- Dermis: Capa de tejido conectivo vascularizado rica en colágeno y elastina.
  - Región Papilar (1/5 superficial): Tejido conectivo areolar, papilas dérmicas, capilares y corpúsculos de Meissner (tacto).
  - Región Reticular (4/5 profunda): Tejido conectivo denso irregular, ases gruesos de colágeno, folículos pilosos, nervios y glándulas.
- Hipodermis (Capa Subcutánea): Tejido areolar y adiposo que une la dermis a la fascia subyacente; contiene corpúsculos de Pacini (presión)

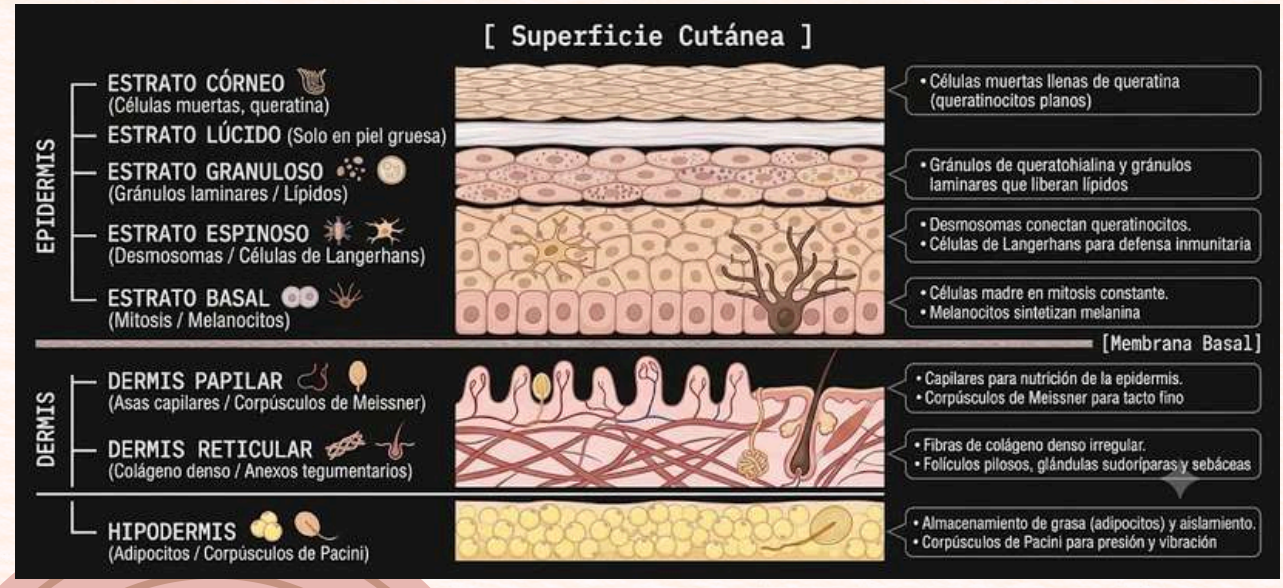

2. HITOS DEL DESARROLLO EMBRIOLÓGICO CUTÁNEO

1. Origen de las Capas (Fundamentos)

La piel se forma a partir de dos fuentes principales de células germinales:

- Epidermis (capa superficial): Proviene del ectodermo superficial.
- Dermis e Hipodermis (capas profundas): Derivan del mesodermo (mesénquima).

2. Cronología del Desarrollo (Línea de Tiempo)

Tiempo Gestacional	Hitos del Desarrollo
Semanas 4 a 7	• Desarrollo de la **capa basal**. • Formación del **peridermo protector**.
Semana 11	• Formación de la **capa intermedia epidérmica**. • Diferenciación de los **fibroblastos dérmicos**. • Migración de **melanoblastos** hacia la epidermis.
Semana 12	• Aparición de los primordios de los **folículos pilosos**.
Mes 5	• Crecimiento del **lanugo** (vello fetal). • Formación de la **vérnix caseosa** (secreción lipídica de las glándulas sebáceas mezclada con células epidérmicas descamadas, cuya función es proteger al feto del líquido amniótico).

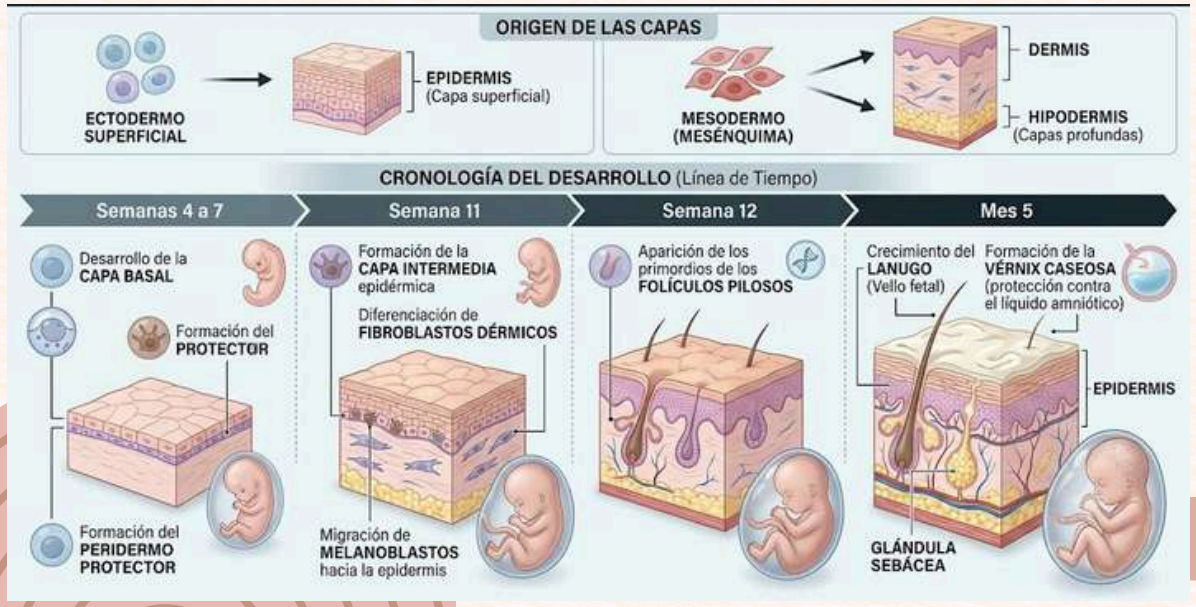

3. BIOFÍSICA DEL CABELLO: PUENTES DE AZUFRE

El tallo piloso está constituido por columnas de queratinocitos muertos cornificados. La morfología externa del cabello depende de la geometría del folículo y de los enlaces disulfuro (puentes de azufre) entre residuos de cisteína dentro de las cadenas de α-queratina:

1. Cabello Liso: Los enlaces disulfuro se disponen de forma simétrica y paralela entre las cadenas polipeptídicas.
2. Cabello Rizado: Los enlaces disulfuro se forman de manera asimétrica y angular, generando tensiones estructurales helicoidales a lo largo del tallo piloso.

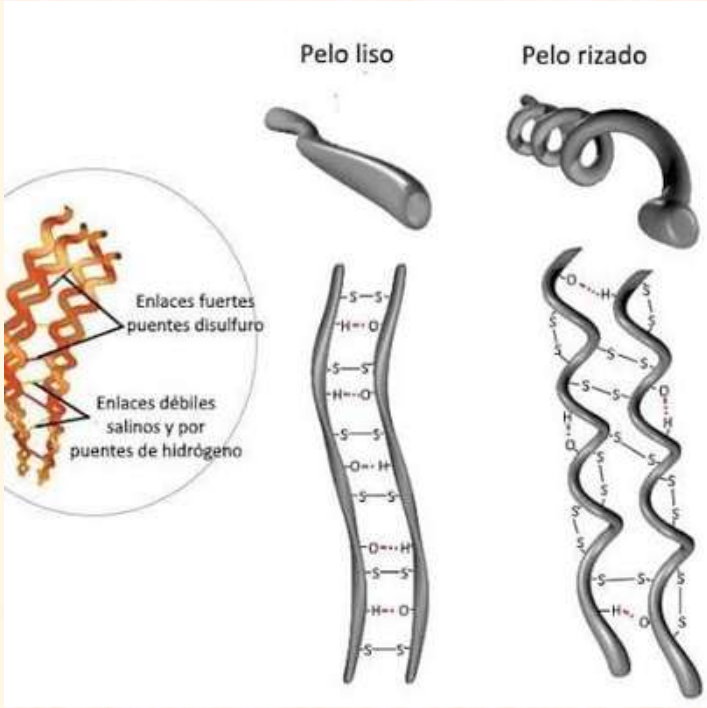

1. INTEGRACIÓN ESTRUCTURAL: DIENCÉFALO Y TRONCOENCEFÁLICO

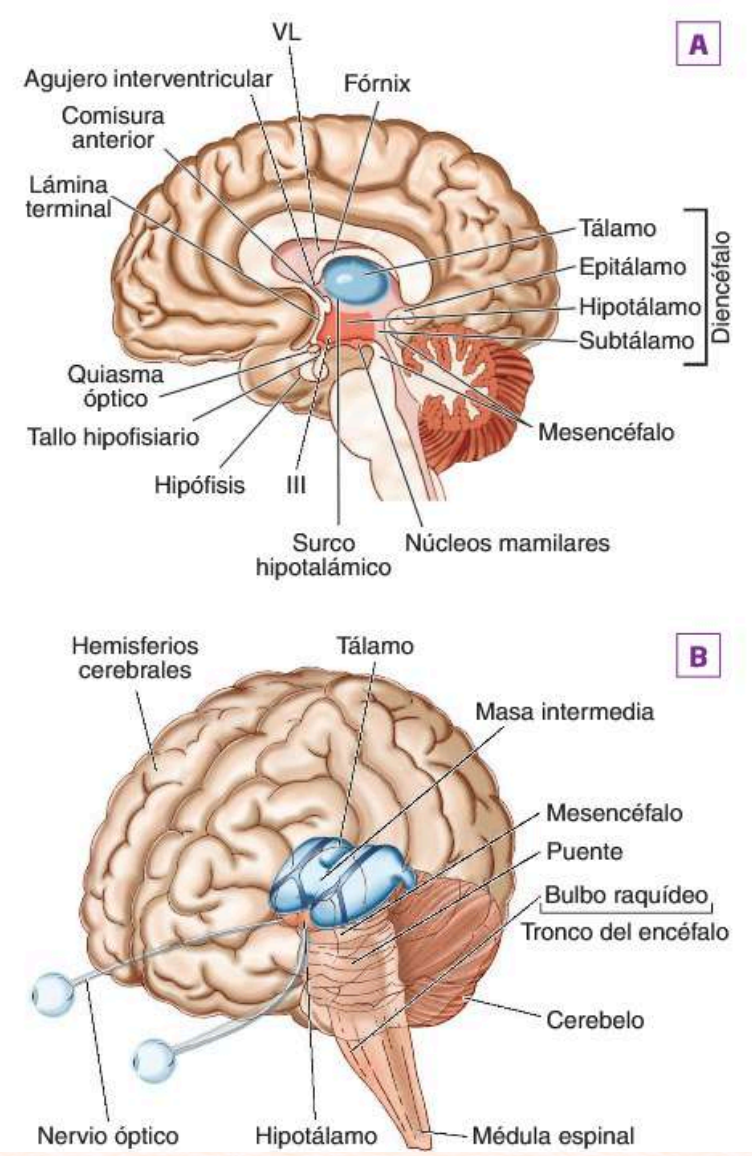

1. Diencéfalo:
- Tálamo: Estación principal de relevo para la información sensorial que se dirige a la corteza cerebral.
- Hipotálamo: Centro integrador principal del sistema nervioso autónomo y del sistema endocrino, clave para la homeostasis.
- Epitálamo: Contiene la glándula pineal, encargada de la secreción de melatonina.

2. Troncoencefálico:
- Compuesto por el Mesencéfalo, Puente (Protuberancia) y Bulbo Raquídeo. Alberga los núcleos de los pares craneales y los centros reflejos vitales cardiorrespiratorios.

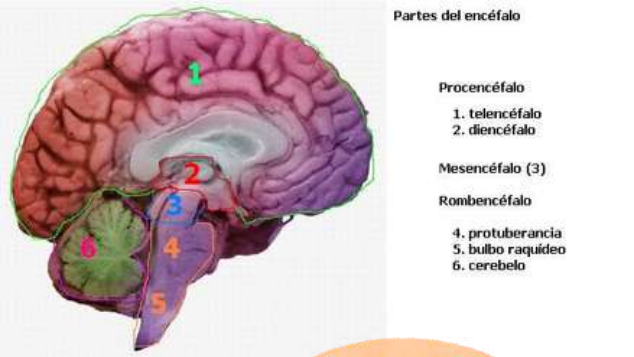

2. TERMORREGULACIÓN CUTÁNEA Y NÚCLEO CLAVE

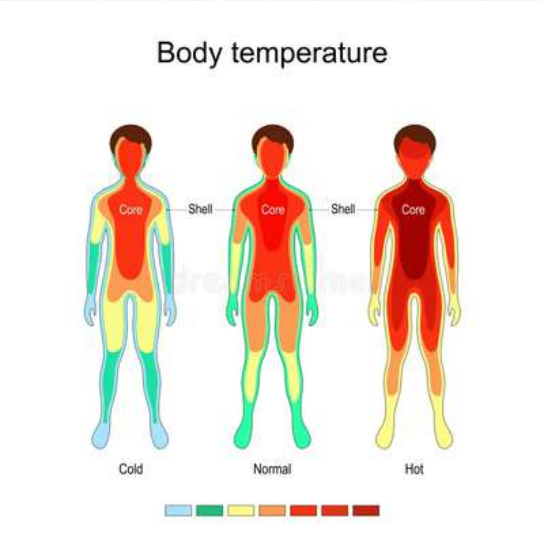

1. El control homeostático de la temperatura corporal (alrededor de 37°C) es regulado por el Núcleo Preóptico del Hipotálamo Anterior:
2. Ante Hipertermia (Estrés por Calor / Ejercicio): Se activa la respuesta del núcleo anterior → Vasodilatación de los vasos sanguíneos dérmicos + Estimulación de las glándulas sudoríparas ecrinas → Evaporación del sudor para disipar calor.
3. Ante Hipotermia (Estrés por Frío): Se activa el hipotálamo posterior → Vasoconstricción cutánea periférica + Contracción de los músculos erectores del pelo ("piel de gallina") + Termogénesis tiritante (escalofríos).

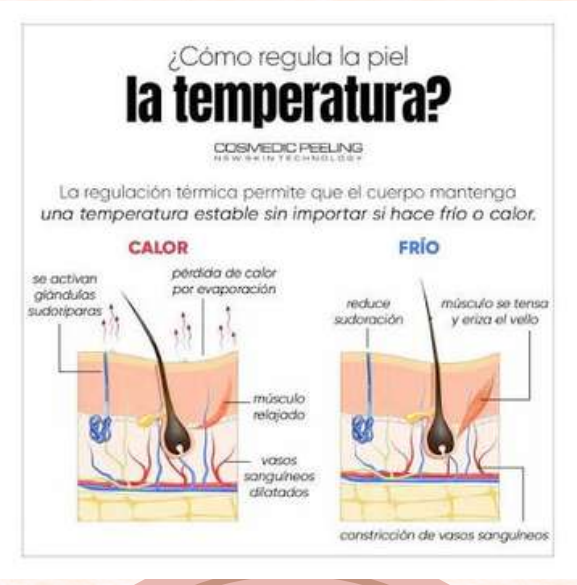

Figura 1. Mecanismos de control de la temperatura

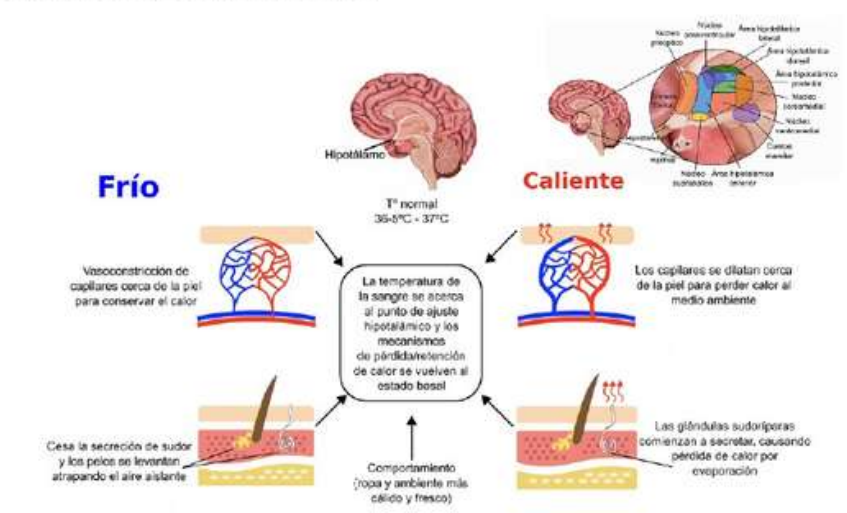

Fuente. Elaboración de los autores

3. CRONOBIOLOGÍA DEL CORTISOL (EJE HPA)

La secreción de cortisol por la corteza suprarrenómica sigue un ritmo circadiano bajo el mando del núcleo supraquiasmático del hipotálamo:

- Acrofase (Pico Máximo): Primeras horas de la mañana (aprox. 6:00 - 8:00 AM), preparando al cuerpo para las demandas metabólicas del día.
- Nadir (Punto Mínimo): Inicios de la noche (alrededor de 23:00 - 02:00 AM), facilitando la restauración tisular.
- Impacto Fisiopatológico Cutáneo: La elevación sostenida de glucocorticoides inhibe la síntesis de colágeno por parte de los fibroblastos, adelgaza la dermis y retarda los procesos de reepitelización.

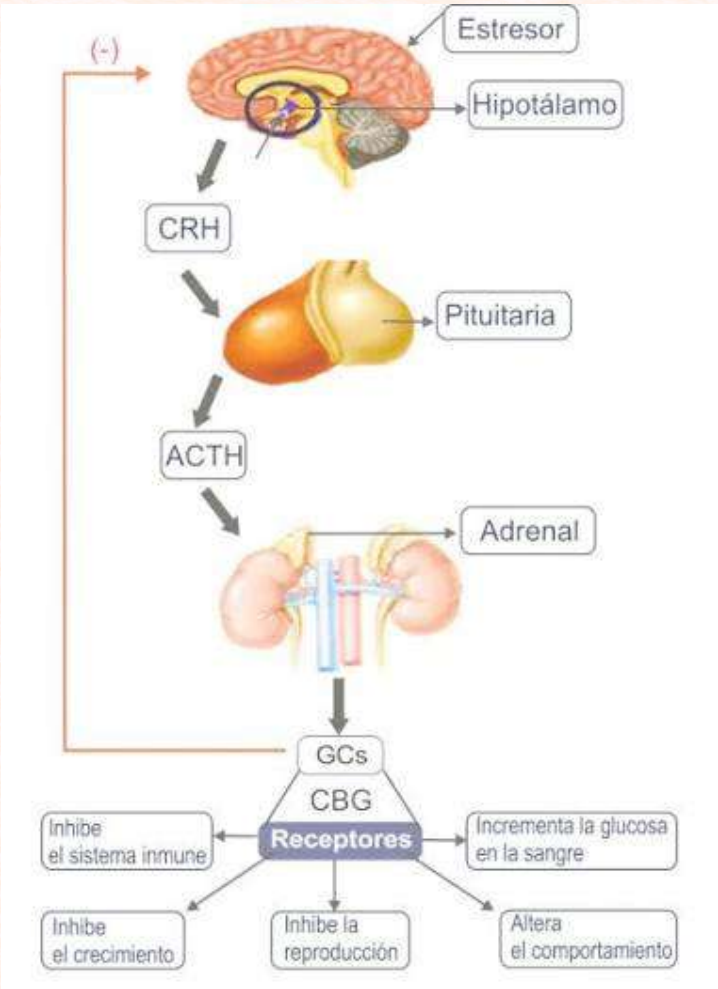

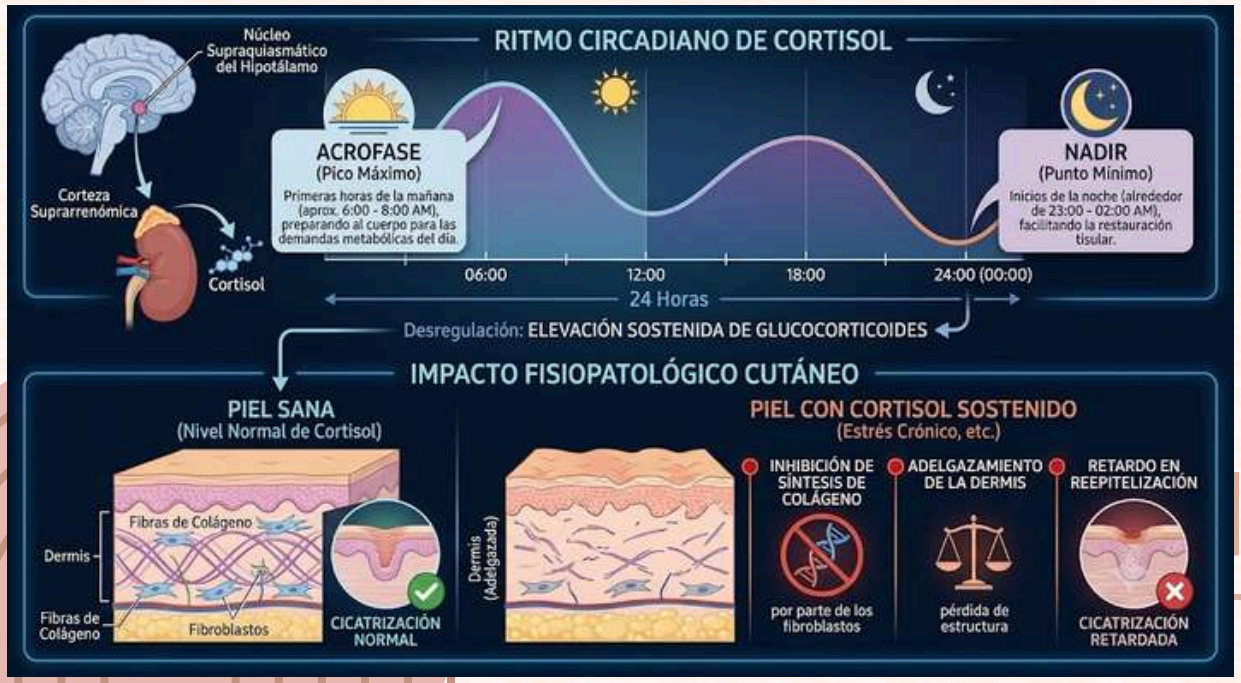

1. VALORACIÓN DEL TRAUMA Y TRÍADA DE LA INFLAMACIÓN

1

2

- Evaluación del Trauma: Protocolo inicial mediante el enfoque sistemático ABCDE y la valoración neurológica con la Escala de Coma de Glasgow.

- Signos Cardinales de la Inflamación (Celso / Virchow):

1. Rubor (Enrojecimiento): Producto de la vasodilatación capilar local inducida por histamina y prostaglandinas.
2. Calor: Por el incremento del flujo sanguíneo regional hacia la zona afectada.
3. Tumor (Edema): Secundario al aumento de la permeabilidad vascular y extravasación de plasma hacia el espacio intersticial.
4. Dolor: Provocado por la compresión mecánica de nociceptores y la liberación de mediadores químicos como la bradicinina.
5. Pérdida de la Función (Functio Laesa): Limitación funcional de la estructura inflamada.

3

4

2. HEMOSTASIA Y CASCADA DE COAGULACIÓN

Ante una pérdida de continuidad vascular, la piel y el sistema circulatorio ejecutan tres pasos hemostáticos:

1. Vasoespasmo Reflejo: Vasoconstricción miogénica inmediata para reducir las pérdidas hemáticas.
2. Formación del Tapón Plaquetario: Adhesión de las plaquetas al colágeno subendotelial expuesto mediante el Factor von Willebrand y su posterior agregación.
3. Coagulación Sanguínea (Red de Fibrina): Activación en cascada por las vías intrínseca y extrínseca que confluyen en la vía común:

$$Protrombina \xrightarrow{Prothrombinasa} Trombina \rightarrow (Fibrinogeno \rightarrow Malla de Fibrina\,(Coagulo))$$

1

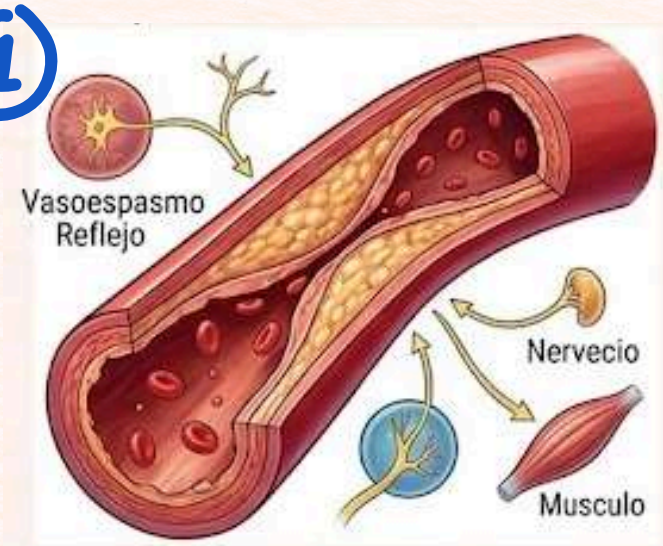

3

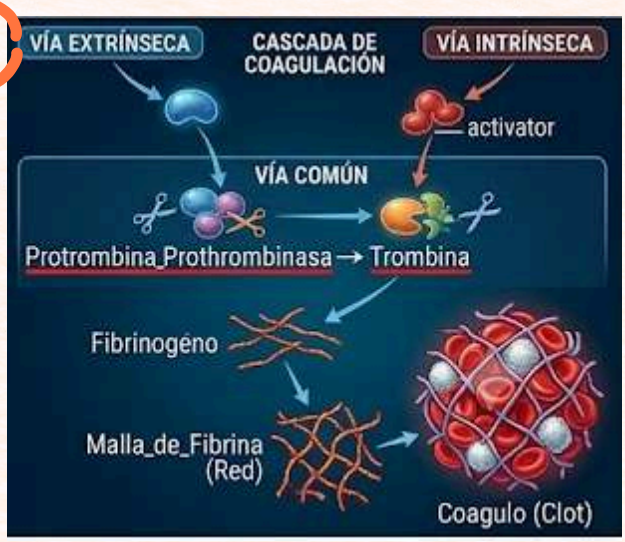

2

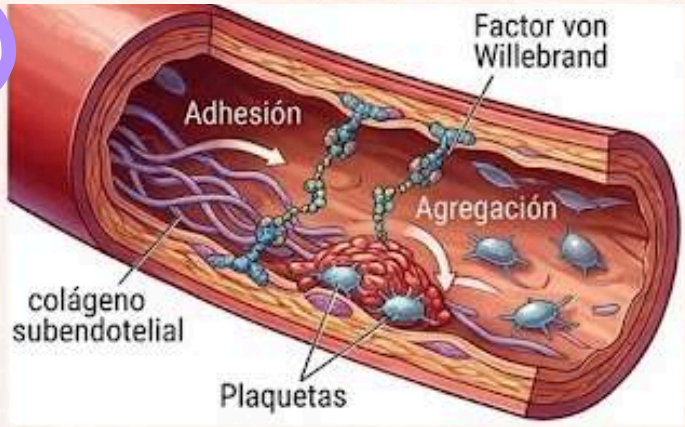

1. FASES DE CURACIÓN DE HERIDAS PROFUNDAS

Cuando la lesión penetra la dermis y la hipodermis, se activa un proceso ordenado de reparación:

Fase	Tiempos	Eventos Histofisiológicos Clave
1.Inflamatoria	Días 1 a 4	Formación del coágulo, vasodilatación, llegada de neutróflos y macrófagos para debridamiento microbiano.
2.Migratoria	Días 4 a 7	Formación de costra; migración de células epiteliales bajo la costra; los fibroblastos sintetizan colágeno y forman tejidos de granulación.
3.Proliferativa	Semans 1 a 3	Multiplicación de células epiteliales, depósito aleatorio de fibrillas de colágeno y angiogénesis acelerada.
4.Maduración	Meses 1 a 12	Desprendimiento de la costra, reorganización de fibras de colágeno alineándose a las líneas de tensión, contracción de la herida y remodelación (formación de cicatriz).

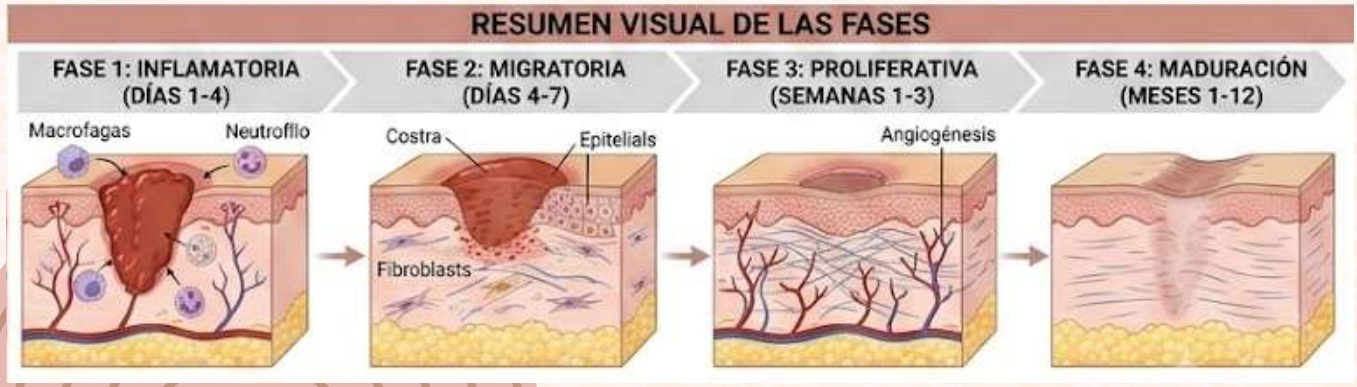

2. DINÁMICA VISUAL DE LA HERIDA: DE LA NECROSIS A LA EPITELIZACIÓN

T. Necrótico / Escara

T. de Granulación

T. Esfacelar / Esfacelo

T. de Epitelización

En la evaluación clínica de las heridas se identifica una secuencia macroscópica y microscópica:

1. Tejido Necrótico / Escara: Tejido desvitalizado negro/marrón seco por isquemia.
2. Tejido Esfacelar / Esfacelo: Lecho amarillo/grisáceo compuesto por fibrina, bacterias y detritos celulares que requiere debridamiento.
3. Tejido de Granulación: Lecho rojo vivo, húmedo y granular, rico en fibroblastos y nuevos capilares (angiogénesis).
4. Tejido de Epitelización: Bordes rosados pálidos donde las células basales migran por inhibición por contacto para resuperficializar la piel.

3. LESIONES ELEMENTALES CUTÁNEAS

Lesiones Primarias:

- Mácula: Mancha plana con cambio de coloración, < 1 cm.
- Pápula: Lesión elevada y sólida, < 1 cm.
- Nódulo: Masa sólida profunda palpada en dermis o hipodermis.
- Vesícula / Ampolla: Colección hidroaérea o de líquido seroso (< 1 cm en vesículas; > 1 cm en ampollas).

Lesiones Secundarias:

- Escama: Capas del estrato córneo que se desprenden en láminas.
- Costra: Exudado desecado compuesto de sangre, pus o suero.
- Úlcera: Solución de continuidad profunda que destruye la epidermis y alcanza la dermis o estratos subyacentes.
- Escara: Placa dura de tejido esfacelado o necrótico delimitado.

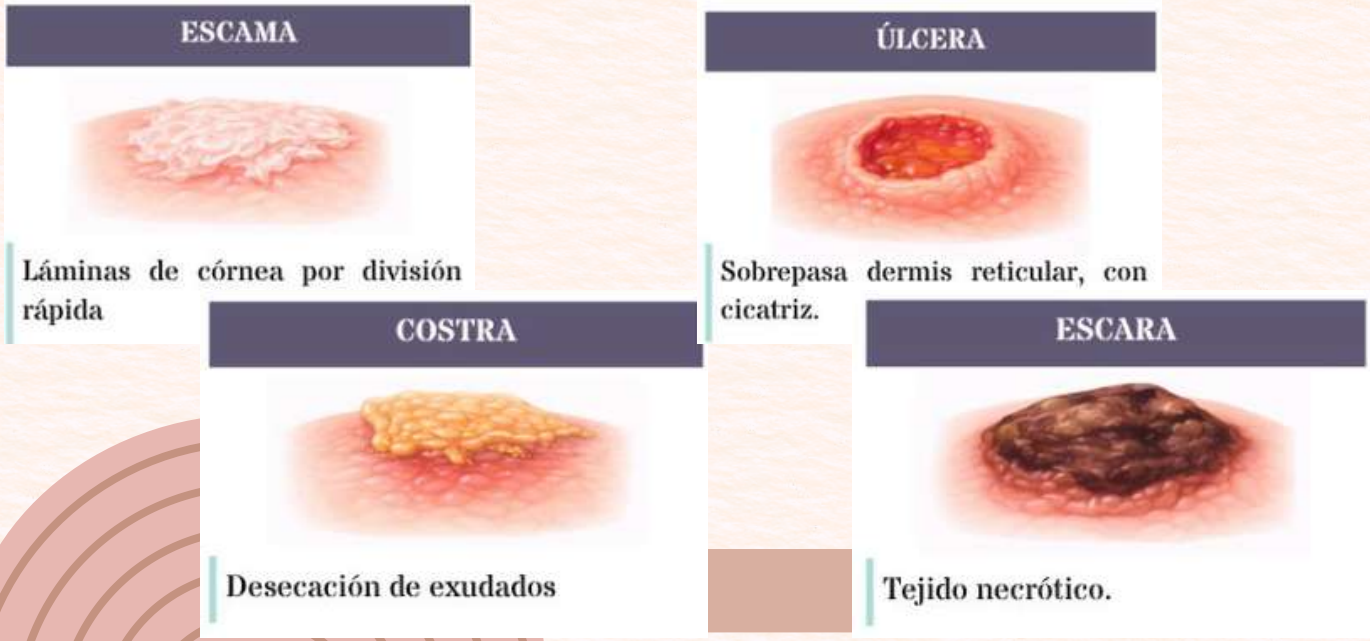

4. PATOLOGÍA ESPECÍFICA: ÚLCERAS POR PRESIÓN Y PIE DIABÉTICO

- Úlceras por Presión: Isquemia y necrosis celular secundarias a la compresión prolongada de los tejidos blandos entre una prominencia ósea y una superficie externa. La movilización periódica es la principal estrategia preventiva.

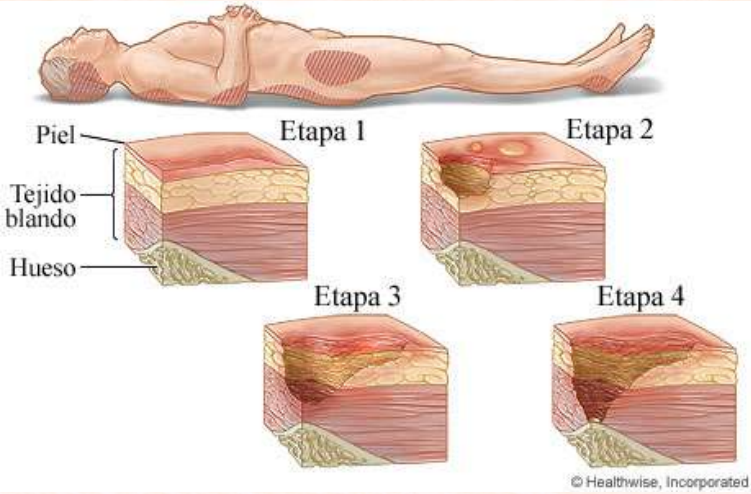

- Pie Diabético: Complicación originada por la combinación de neuropatía periférica (ausencia de sensibilidad frente al trauma) y vasculopatía periférica (reducción del flujo de perfusión), provocando úlceras de difícil cicatrización y elevado riesgo infeccioso.

Clasificación de Wagner

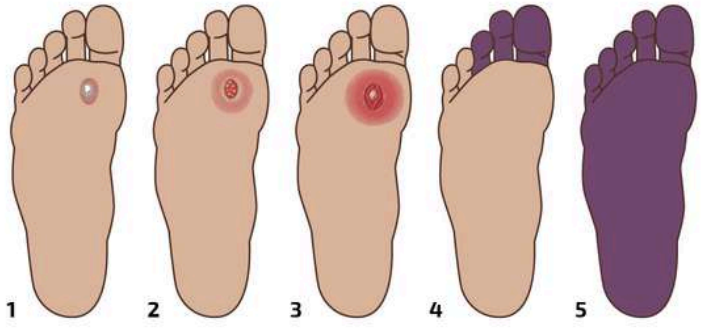

Grado 0: pie de riesgo, piel intacta.
Grado 1: úlcera superficial o que afecta tejido celular subcutáneo.
Grado 2: úlcera profunda que afecta tendón y/o capsula (sin osteomielitis).
Grado 3: úlcera profunda que afecta hueso (con osteomielitis).
Grado 4: gangrena que afecta únicamente dedos (amputación menor).
Grado 5: gangrena que afecta mediopié/antepié (amputación mayor).

5. TEJIDO ADIPOSO Y ENFERMEDADES ASOCIADAS

El tejido adiposo subcutáneo funciona como reserva energética y aislante térmico. Su disfunción o acumulación anómala produce afecciones como lipodistrofias, paniculitis (inflamación del panículo adiposo) y mantiene un estado inflamatorio sistémico de bajo grado en el paciente con obesidad a través de la liberación de adipoquinas proinflamatorias.

TEJIDO ADIPOSO SUBCUTÁNEO: FUNCIÓN Y PATOLOGÍA

FUNCIONES CLAVE

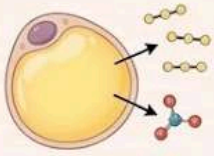

A. RESERVA ENERGÉTICA
Almacenamiento de triglicéridos.
Liberación bajo demanda metabólica.

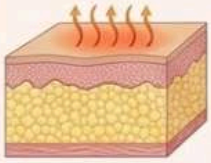

B. AISLANTE TÉRMICO
Retiene el calor corporal.
Protege de la pérdida de temperatura.

AFECCIONES POR DISFUNCIÓN Y ACUMULACIÓN ANÓMALA

1. LIPODISTROFIAS	2. PANICULITIS	3. OBESIDAD Y ESTADO INFLAMATORIO SISTÉMICO
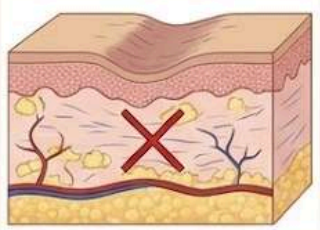	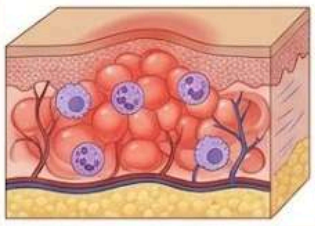	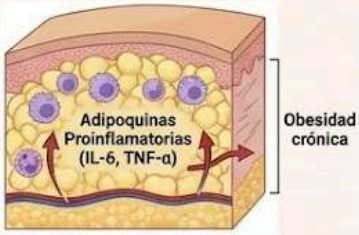
Pérdida local o generalizada de tejido graso. Atrofia cutánea.	Inflamación del panículo adiposo. Eritema, dolor, nódulos subcutáneos.	Mantenimiento de inflamación sistémica de bajo grado. Riesgo cardiometabólico.

RESUMEN VISUAL DE DISFUNCIÓN

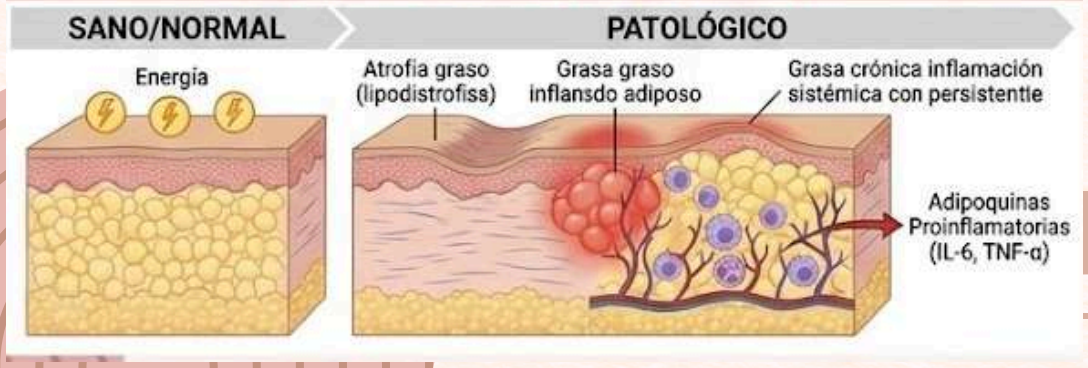

6. MATRIZ FARMACÉUTICA: GALÉNICA TÓPICA (VEHÍCULOS)

La selección de la base farmacéutica depende del grado de exudado y de la condición seca o húmeda de la lesión:

Vehículo	Composición	Indicación Clínica Principal
Gel	Base acuosa polimérica sin grasas	Heridas agudas, pieles grasas, zonas pilosas
Crema	Emulsión bifásica (Agua/Aceite)	Lesiones húmedas, inflamación subaguda
Pomada	Base lipídica con escasa fase acuosa	Piel seca, descamativa o liquenificada
Ungüento	Base 100% oleosa hidrófoba	Lesiones muy secas, oclusión y máxima hidratación

7. VITAMINAS CLAVE EN LA INTEGRIDAD CUTÁNEA

- Vitamina D (Calcitriol): Su síntesis inicia en los queratinocitos epidérmicos activados por la luz ultravioleta. Es fundamental para la diferenciación celular y la función inmunitaria.

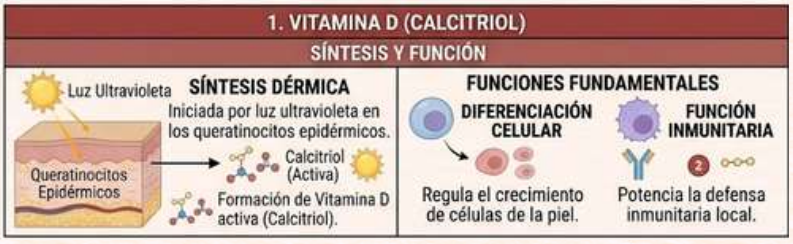

- Vitamina A (Retinol): Regula la proliferación y diferenciación epidérmica, acelerando la renovación celular.

- Vitamina C (Ácido Ascórbico): Cofactor hidrosoluble requerido para la hidroxilación de prolina y lisina en el ensamblaje de la triple hélice de colágeno.

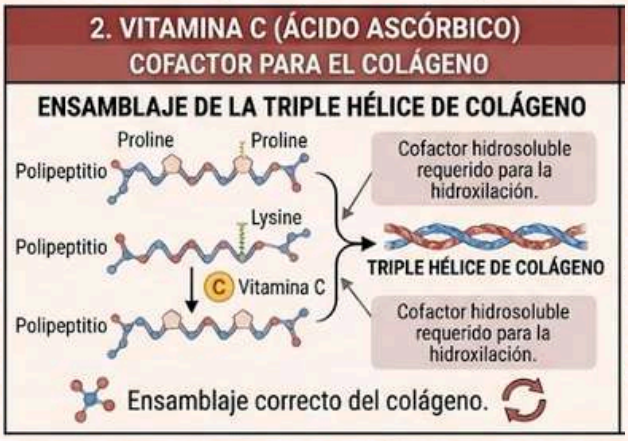

- Vitamina K: Cofactor liposoluble necesario para la carboxilación de los factores de coagulación sanguínea II, VII, IX y X.

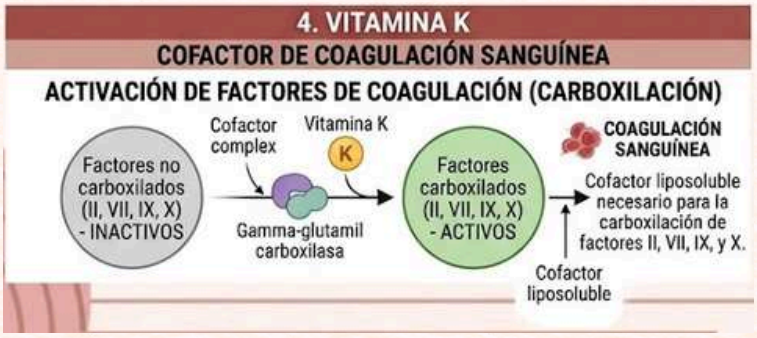

LA PIEL COMO ESPEJO HOMEOSTÁTICO

- Punto 1. Interconexión Ecto-Mesodérmica: La estrecha relación entre la epidermis ectodérmica y la dermis mesodérmica demuestra que las alteraciones estructurales de una capa impactan directamente en la función de la otra.
- Punto 2. El Eje Sistema Nervioso - Piel: La respuesta fisiológica ante el estrés neuroendocrino demuestra cómo la elevación sistémica de cortisol interrumpe la progresión normal de la fase proliferativa en la cicatrización.
- Punto 3. Criterio Clínico y Selección Farmacotécnica: El abordaje terapéutico de una lesión requiere considerar las características del tejido afectado. El uso inadecuado de un vehículo tópico puede inducir maceración en heridas exudativas o deshidratación en lesiones secas, condicionando la evolución del proceso reparativo.

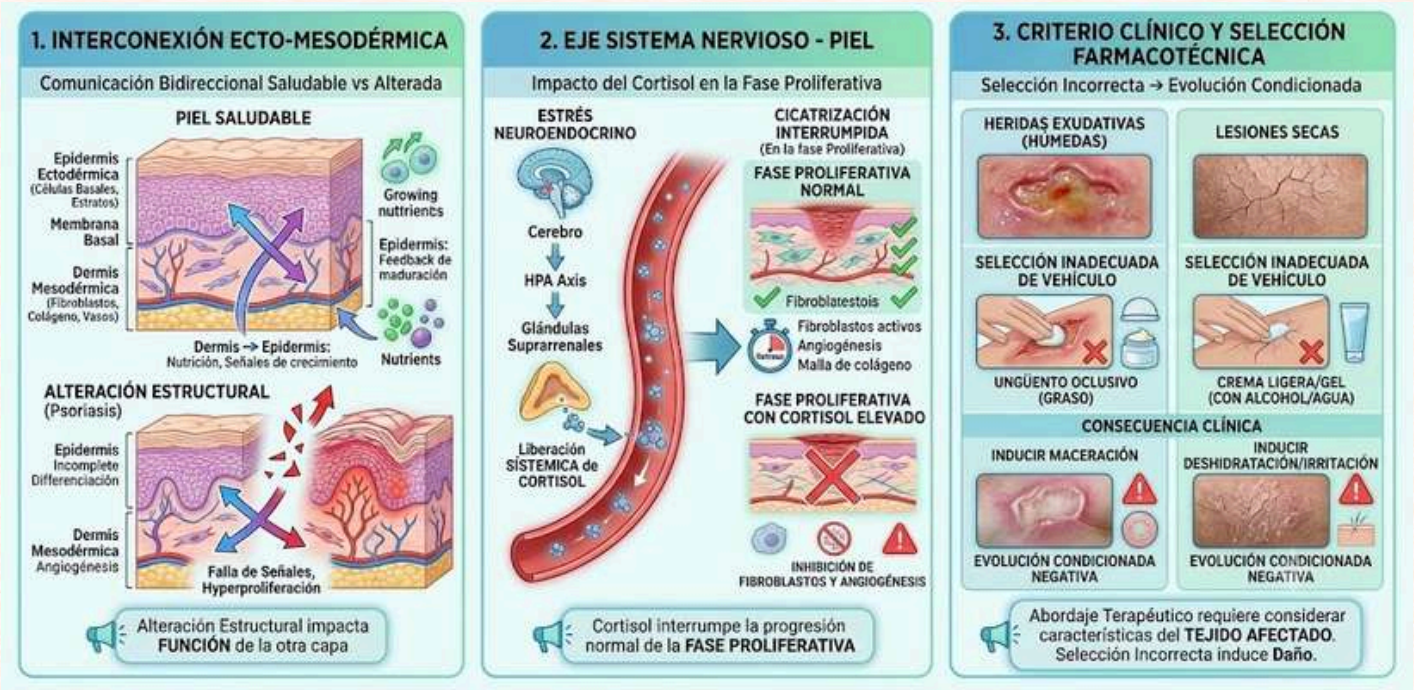

REFERENCIAS:

1. Histología y Morfofisiología Cutánea
   - Pawlina, W., & Ross, M. H. (2020). Histología: Texto y atlas color con biología celular y molecular (8.ª ed.). Wolters Kluwer.
   - Aporte al trabajo: Estructura de los estratos epidérmicos, unión dermoepidérmica, histología del tejido adiposo subcutáneo y anexos tegumentarios.
   - Tortora, G. J., & Derrickson, B. (2018). Principios de Anatomía y Fisiología (15.ª ed.). Editorial Médica Panamericana.
   - Aporte al trabajo: Visión general del sistema tegumentario, síntesis epidérmica de vitamina D y termorregulación.
2. Anatomía Estructural
   - Rouvière, H., & Delmas, A. (2005). Anatomía Humana: Descriptiva, topográfica y funcional (Tomo 4, 11.ª ed.). Masson.
   - Aporte al trabajo: Organización macroscópica de la cobertura cutánea, inervación sensitiva de la piel y vascularización del tejido subcutáneo.
3. Fisiología, Endocrinología y Hemostasia
   - Silverthorn, D. U. (2019). Fisiología Humana: Un enfoque integrado (8.ª ed.). Editorial Médica Panamericana.
   - Aporte al trabajo: Ritmo circadiano y secreción de cortisol (eje HPA), fases fisiológicas de la hemostasia y mecanismo de acción de vitaminas liposolubles e hidrosolubles.
   - Hall, J. E., & Hall, M. E. (2021). Guyton y Hall. Tratado de Fisiología Médica (14.ª ed.). Elsevier.
   - Aporte al trabajo: Cascada de coagulación (vías intrínseca, extrínseca y común) y efectos metabólicos de los glucocorticoides sobre los fibroblastos.
4. Embriología del Sistema Tegumentario
   - Sadler, T. W. (2019). Langman. Embriología Médica (14.ª ed.). Wolters Kluwer.
   - Aporte al trabajo: Origen germinal de la piel (ectodermo y mesodermo), desarrollo del peridermo, primordios pilosos y formación del lanugo/vérnix caseosa.
   - Moore, K. L., Persaud, T. V. N., & Torchia, M. G. (2020). Embriología Clínica (11.ª ed.). Elsevier.
   - Aporte al trabajo: Cronología gestacional del desarrollo epidérmico (semanas 4 a 7, semana 11, semana 12 y mes 5).
5. Patología, Inflamación y Reparación Tisular
   - Kumar, V., Abbas, A. K., & Aster, J. C. (2021). Robbins y Cotran. Patología estructural y funcional (10.ª ed.). Elsevier.
   - Aporte al trabajo: Signos cardinales de la inflamación aguda (Rubor, Calor, Tumor, Dolor, Functio Laesa), fases de cicatrización de heridas y fisiopatología de adipoquinas en la obesidad.
6. Semiología Clínica y Evaluación del Paciente
   - Guarderas, C., Peñafiel, W., & Sosapanta, J. (2001). El Examen Médico: Texto de semiología médica (3.ª ed.). Editorial Universidad Central del Ecuador.
   - Aporte al trabajo: Evaluación clínica inicial, examen físico de la piel, reconocimiento de signos inflamatorios y valoración rápida en urgencias/trauma.

AGRADECIMIENTOS

A la Dra. Paulina Manzano:
Expreso mi más profundo agradecimiento por su invaluable labor docente, su dedicación constante y la pasión con la que nos ha transmitido su conocimiento a lo largo de este semestre.
Gracias por guiarnos con paciencia a través del complejo y fascinante estudio de la asignatura de Tegumentos, por exigirmos la excelencia académica y por inspirarnos día a día a abordar la medicina con criterio clínico, rigor científico y sentido humano.
Su enseñanza no solo fortalece nuestra formación teórica, sino que sienta las bases de nuestro futuro profesional.
Con profunda gratitud y admiración.

Atte. Anita Vizuete